



## TAJ NESTAŠNI „R“

Budući da pravilan izgovora glasa R zahtjeva veliku pokretljivost jezika, složene i koordinirane pokrete jezičnih mišića i pravilnu proporciju jezika u odnosu na ostale govorne organe, često možemo primijetiti da, bez vidljivih uzroka i uz pravilno razvijene govorne organe i uredan sluh, dijete ne može pravilno izgovoriti taj nestašni R.

Glas R je poseban. On je zvučan glas, a oblikuje ga vibracija prednjeg dijela jezika. Glas R je jedini vibratorni glas našeg izgovornog sustava. Zbog složenosti, glas R se kod djeteta pojavljuje kasnije, oko pete godine života, jer traži određenu fiziološku zrelost. Dijete nauči izgovarati R tek onda kad iz različitih glasova može ugraditi osobine ostalih glasova (neki i prije 5. godine, ali dob od 5 godina se smatra gornjom granicom tj. **iza 5. godine** bilo bi poželjno intervenirati tj. posjetiti logopeda).

Nepravilna artikulacija glasa R ili rotacizam manifestira se izostavljanjem (omisijom), zamjenom (supstitucijom) i iskrivljenim (distorzijom) izgovorom glasa R.

- **Omisija glasa R** se javlja najčešće kod mlađe dece - do 3. godine života (*trava – t'ava*).
- **Supstitucija glasa R** odnosi se na zamjenu glasa R glasovima J ili L (*riba – jiba, liba*). Dijete, zbog nemogućnosti pravilnog izgovora glasa R, zamenjuje ga po slušnom dojmu. Može se zamjenjivati i glasovima I ili U, pogotovo u suglasničkim strukturama npr. *prvi – pivi, puvi*.
- Postoje više vrsta **distorzija glasa R**: bilabijalno R, francusko R, jako vibratorno resični R, grleni - njemački R, frikativni R bez vibracije (poluvokal W), nedovoljno vibrantan R itd. Postoje i netipično usvojeni izgovori glasa R koje je nemoguće svrstati u neki izgovorni oblik.

Uzroci nastanka rotacizma mogu biti organski i funkcionalni.

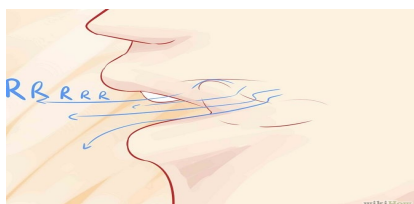
- **Organski uzroci** se odnose na promjene u anatomiji govornih organa npr. kratak jezik (nedostatak vrha jezika), asimetrija jezika, kratak frenulum (podjezična vezica), visoko tvrdo nepce, rascjep nepca te neurološki uvjetovane smetnje kao npr. hipotoničan (mlitav) jezik i hipertoničan (napet, zgrčen) jezik.

Kod nekih anomalija govornih organa potrebna je kirurška intervencija npr. incizija napetog frenuluma. Nakon ambulantne kirurške intervencije obavljaju se logopedске vježbe. Kada više nema anatomske prepreke, glas R se relativno brzo usvaja.

- **Funkcionalni uzroci** odnose se na oštećenu funkciju slušanja ili usporen govorno-jezični razvoj.

**Još jedan mali savjet:** Ne pokušavajte postići kod djeteta izgovor glasa R onom starom narodnom *Riba ribi grize rep* ili pogotovo u riječima u kojima je glas R na kraju (u finalnoj poziciji npr. *bor*). Kvaliteta glasa R na početku i na kraju riječi (u inicijalnoj i finalnoj poziciji) je slaba. Dijete će ga u fazi usvajanja najbolje čuti i proizvesti u suglasničkim strukturama tj. kombinaciji s plozivima (T, D, P, B), dakle *TRNCI, DRŽAVA, PRSTI, BRZINA* itd.)

Ukoliko dijete ima problem izgovora pojedinih glasova, najbolje je otići kod logopeda. Logoped će obaviti dijagnostiku, utvrditi koji je problem u pitanju i predložiti način rada tj. potrebnih vježbi. **Najbolji rezultati u ispravljanju izgovora postižu se suradnjom logopeda i roditelja.** S obzirom da bi dijete trebalo imati usvojen pravilan izgovor svih ostalih glasova do 4 ili 4,5 godine, a glasa R, koji je najsloženiji, do oko 5. godine, preporuka je da nakon te dobi potražite barem savjet logopeda. Ponekad, u najboljoj namjeri da pomognemo djetetu u postizanju pravilnog izgovora, dogodi se da dijete nestručnim vježbama usvoji način izgovora koji je kasnije mnogo teže ispravljati (i logopedski tretman puno dulje traje). Oštećen izgovor je i djetetova navika koje se ono teže rješava ukoliko je ustaljenija i traje duže.



Pripremila:  
Ivana Đurić-Katanić, prof.logoped  
Logopedski kabinet En-ten-tini